Mastoiditis del lactante y del niño

M François
S Cougniot

Resumen. – La mastoiditis es una osteítis bacteriana del hueso mastoideo observada esencialmente en los lactantes y los niños más pequeños. Complica entre el 0,004 y el 0,04 % de las otitis medias agudas. La mayoría de los casos se deben a Streptococcus pneumoniae, *pero otros gérmenes pueden ser agentes causales como* Streptococcus pyogenes, Stafilococcus aureus *y las bacterias anaerobias. La mitad de los pacientes se presenta con el cuadro clásico de despegamiento del pabellón de la oreja con un tímpano modificado. Las complicaciones pueden ser severas: abscesos subperiósticos, abscesos cervicales, parálisis facial, laberintitis aguda, meningitis, abscesos intracraneales, trombosis del seno lateral. Las mastoiditis enmascaradas, con tímpano normal, se revelan generalmente por tales complicaciones. Las mastoiditis subagudas se caracterizan por la persistencia de signos otoscópicos y signos infecciosos a pesar de una antibioticoterapia prolongada. El diagnóstico por imágenes no permite diferenciar entre una mastoiditis, una otitis media aguda y una otitis serosa, pero es interesante para investigar una complicación intracraneal. El pronóstico es bueno en conjunto, bajo antibioticoterapia adaptada al germen responsable, completada por una mastoidectomía en caso de fracaso del tratamiento médico o de complicación.*

© 2000, Editions Scientifiques et Médicales Elsevier SAS, París. Todos los derechos reservados.

Introducción

La mastoiditis es una lesión infecciosa de las cavidades mastoideas asociada a lesiones destructivas del hueso mastoideo constituyendo una osteítis. Según la duración evolutiva de esta infección, se habla de mastoiditis aguda, subaguda o crónica. Según la sintomatología auricular, se habla de mastoiditis aguda exteriorizada, con absceso subperiósteo o simple periostitis, de mastoiditis oculta o latente [3].

Generalidades

EPIDEMIOLOGÍA

La frecuencia de las mastoiditis agudas ha disminuido considerablemente desde la amplia utilización de los antibióticos. En Francia, hasta el 10 % de las otitis medias agudas (OMA) supuradas se complicaban con mastoiditis en 1930, con una mortalidad considerable por septicemia o diarrea coleriforme. Esta afección es aún muy frecuente en los países en vías de desarrollo donde complica aproximadamente el 0,4 % de las OMA [23]. Su incidencia es 10 a 100 veces más baja en los países industrializados [31, 39]. Las mastoiditis agudas exteriorizadas parecen presentar un discreto aumento desde los años noventa [2, 21, 32].

Martine François : *Praticien hospitalier, service d'oto-rhino-laryngologie, hôpital Robert-Debré, 48, boulevard Sérurier, 75019 Paris, France.*
Sandrine Cougniot : *Interne des hôpitaux de Paris.*

Las mastoiditis agudas aparecen muy a menudo en los niños más pequeños *(cuadro I)*, pero pueden aparecer a cualquier edad y se han descrito casos desde la edad de 2 meses y también en los ancianos. Los niños de raza blanca, de 4 meses a 14 años, resultan afectados con más frecuencia. El pico de incidencia es variable según los equipos, 4 a 6 meses [21], 2 años [39], incluso más [24, 32]. Existe en todas las series una ligera predominancia masculina. La influencia del clima y de las estaciones es clara, con un aumento en otoño y en invierno y muy pocos casos en los meses de primavera y verano [22].

Incluso si es difícil aislar los factores favorecedores de la aparición de las mastoiditis agudas, se han puesto en evidencia los factores favorecedores de las OMA: carencia marcial, terreno atópico, reflujo gastroesofágico, modo de vida. Pero se sabe que más de la mitad de los pacientes que sufre una mastoiditis aguda no tiene antecedentes de otitis conocidos *(cuadro I)*. Algunos autores piensan que la mastoiditis está favorecida en el recién nacido por la ausencia de inmunidad local, en ausencia de antecedente de contacto bacteriano [33], y por las condiciones anatómicas desfavorables, principalmente el pequeño tamaño y la mala permeabilidad de las vías de comunicación entre las diversas celdas mastoideas y más especialmente del additus ad antrum [39]. Efectivamente, la estrechez de este último aumenta el riesgo de mala aireación de las cavidades mastoideas en el momento de un proceso inflamatorio. Las condiciones locales se vuelven entonces favorables para el desarrollo de bacterias anaerobias de baja virulencia o atenuadas por las curas de antibióticos. El falso aspecto otoscópico normal de las mastoiditis enmasca-

Cuadro I. – Características demográficas y antecedentes de los niños con mastoiditis.

	Gliklich [15]	Prellner [31]	Hawkins [18]	Hoppe [21]	Maharaj [26]	Luntz [24]	Richier [32]
Cantidad de casos	124	24	54	74	35	18	9
Años	64-87	70-84	72-82	75-92	79	84-92	90-92
Porcentaje de niños varones	58		50	64	66	78	50
Edad **mínima**	8 años	3 meses	2 meses	3 meses	3 años	5 meses	9 meses
máxima		14 años	13 años	14 años	13 años	21 años	13 años
media		2 años	2 años			5 años	8,5 años
Sin antecedente otológico	45 %		74 %	40 %			63 %
Antibioticoterapia previa	65 %	50 %	52 %	62 %		72 %	62 %

Cuadro II. – Resultados, expresados en porcentajes, de muestras bacteriológicas tomadas en el curso de las mastoiditis en el niño (algunas muestras eran plurimicrobianas).

	Hawkins [18]	Prellner [31]	Maharaj [26]	Mathews [28]	Hoppe [21]	Luntz [24]	Gliklich [15]
Cantidad de cultivos	21	22	35	42	28	16	99
Estéril		23	9	24	28	38	33
Streptococcus pneumoniae	29	36		17	46	13	21
Streptococcus pyogenes	43	9	26	36	14	13	12
Staphylococcus aureus		9	20	14	7	13	10
Pseudomonas		5	9			6	9
Haemophilus influenzae	5	14					5
Proteus mirabilis		5	14	12			4
Micobacterias	10						
Anaerobios	10	5	80	10			

radas se explica por un bloqueo completo de la comunicación. Una osteítis puede así evolucionar lentamente de forma paucisintomática (ligero dolor mastoideo) y manifestarse en el estado de complicación [19]. Las mastoiditis que aparecen durante enfermedades infecciosas (escarlatina, sarampión, gripe) son graves por su evolución subaguda y necrotizante. Han desaparecido en los países industrializados, salvo en los niños inmunodeprimidos o diabéticos [39].

DESARROLLO ANATÓMICO Y ANATOMÍA QUIRÚRGICA DE LA MASTOIDES

Al nacer, sólo hay una celda mastoidea, el antro, que comunica con la caja timpánica por un conducto estrecho, el additus ad antrum [3]. La mastoides continúa neumatizándose después del nacimiento por reabsorción osteoblástica del hueso temporal y diferenciación de la médula ósea en mesénquima laxo. El antro se agranda y las celdas mastoideas, que comunican unas con otras, aparecen alrededor: celdas intersinusofaciales entre macizo de Gellé por delante y seno lateral recubierto de una envoltura ósea por detrás, celdas del haz cigomático, por encima del conducto auditivo externo, en la raíz posterior del cigoma, celdas posteriores, retrosinusales y celdas de Trautmann en el ángulo de Citelli entre la cortical meníngea craneal hacia arriba y la cortical del seno lateral hacia abajo y por detrás. Estas cavidades están recubiertas de una mucosa de tipo respiratorio. La importancia de la neumatización varía de un peñasco al otro.

ANATOMÍA PATOLÓGICA

Toda mastoiditis comienza por una inflamación del mucoperiostio del oído medio [3, 17]. En esta fase, las lesiones son reversibles bajo tratamiento médico, pues las estructuras óseas están aún intactas. La inflamación se propaga al periostio por las vénulas: se trata de la periostitis (mastoiditis aguda con periosteítis). La hiperpresión debida a la acumulación en el antro de las secreciones que no pueden ser evacuadas debido al bloqueo del conducto aditoatrial produce una desmineralización seguida de una ruptura de la matriz proteica ósea. Los tabiques intercelulares desaparecen, las celdas mastoideas se reúnen entre ellas, formando grandes cavidades rellenas de un exudado purulento y de granulaciones mucoperiósticas espesas e hipervascularizadas (mastoiditis coalescente aguda, osteítis mastoidea aguda). Este proceso se extiende progresivamente hacia la cortical, lo que conduce al primer estado de periostitis, seguido del estado de fistulización con difusión del pus hacia los espacios contiguos, muy a menudo la región retroauricular (absceso subperióstico), pero a veces el cuello, el cerebelo o el lóbulo temporal.

BACTERIOLOGÍA

El examen bacteriológico de los abscesos subperiósticos, o si no fuera posible del pus extraído en el momento de una mastoidectomía en las cavidades del oído medio, permite recuperar el o los gérmenes responsables de la mastoiditis en el 50 al 80 % de los casos [18] *(cuadro II).* Las muestras estériles se deben a menudo a una antibioticoterapia previamente insuficiente para erradicar la mastoiditis, pero suficiente para esterilizar las muestras [15, 31]. Los gérmenes observados son análogos a los observados en las muestras de OMA. En las OMA del lactante y del niño, los gérmenes predominantes son *Haemophilus influenzae* y *Streptococcus pneumoniae* [14]. En las mastoiditis exteriorizadas, el germen más frecuentemente encontrado es *Streptococcus pneumoniae* [27]. Con el aumento de frecuencia de las cepas de pneumococos de sensibilidad disminuida a la penicilina, se puede temer que las mastoiditis agudas exteriorizadas se vuelvan más frecuentes en los años futuros. Pueden

observarse otros gérmenes: *Haemophilus influenzae, Stafilococcus aureus, Streptococcus pyogenes, Pseudomonas aeruginosa*, así como los anaerobios [1, 4, 8, 11, 28, 36]. Pueden hallarse varias bacterias en una misma muestra [41].

La virulencia de las bacterias incriminadas en las mastoiditis parece particular. Tienen un poder de invasión ósea precoz en las cavidades del oído medio, desde el principio de los signos de OMA [24]. Se puede entonces comprender la ineficacia de las formas orales de algunos antibióticos que se considera tienen mala difusión ósea.

Mastoiditis aguda exteriorizada

La forma clínica más frecuente en las series de mastoiditis agudas del niño publicadas en la literatura es la mastoiditis aguda exteriorizada en la región retroauricular.

SIGNOS DE ALARMA

El signo más llamativo es casi siempre el despegamiento del pabellón del oído hacia abajo y hacia delante. Otros signos funcionales están más o menos marcados y pueden incluso faltar. Se trata del dolor retroauricular, de la fiebre (generalmente alrededor de 38 °C) y de la alteración del estado general [15, 32]. Estos síntomas aparecen en la semana que sigue a una OMA, pero pueden estar desde su inicio [24]. No existe cefalea, ni signos meníngeos, ni alteración de la conciencia.

SIGNOS CLÍNICOS

El surco retroauricular está borrado, con una piel inflamatoria, rosada y caliente *(fig. 1)*. La palpación es dolorosa. Se encuentra o no una zona fluctuante. En la otoscopia, el tímpano es casi siempre anormal, presentando un aspecto abombado en el cuadrante posterosuperior, y en las formas más típicas una caída de la pared posterior del conducto, o bien una otorrea. El aspecto clásico en «ubre de vaca» se observa en el 10 % de los casos aproximadamente.

EXÁMENES COMPLEMENTARIOS

La punción retroauricular permite distinguir las periostitis de los abscesos subperiósticos. El pus recogido en este último caso se envía al laboratorio de bacteriología. Es también útil tomar una muestra de la otorrea o del líquido retrotimpánico por paracentesis antes de iniciar el tratamiento antibiótico.

Los parámetros bioquímicos de la inflamación están elevados. Hay una leucocitosis y una anemia ferropénica más o menos marcadas. Estos signos no son específicos de una mastoiditis y no permitirían diferenciarla, por ejemplo, de una otitis aguda.

La sordera no está señalada ni evaluada en las series publicadas, por una parte porque se trata muy a menudo de lactantes y por la otra porque la hipoacusia está en un segundo plano con respecto a los problemas infecciosos.

La radiografía en corte de Schüller, siempre comparativa, es poco demostrativa, retrasada con respecto a la clínica [39] y sólo tiene valor cuando muestra un aspecto de osteítis con lagunas óseas y destrucción trabecular. El aspecto más frecuente es el borramiento de las celdas mastoideas que puede, por otra parte, observarse en una simple OMA o en los niños que tienen antecedentes de otitis de repetición [19]. El examen tomográfico (TC) es mucho más interesante, pues permite investigar complicaciones intracraneales [19]. Por esta razón, debe realizarse para considerar si es necesario un tratamiento preoperatorio neuroquirúrgico concomitante. En ningún caso es un argumento diagnóstico; este último es antes que nada clínico *(fig. 2)*.

1 *Aspecto típico de despegamiento del pabellón del oído por una mastoiditis aguda exteriorizada en la región retroauncular.*

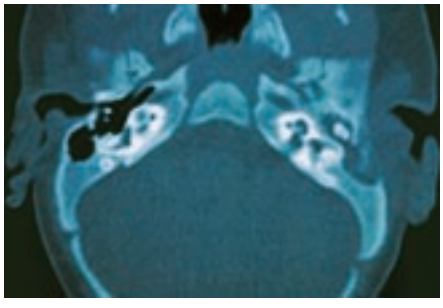

2 *TC en corte axial, sin inyección de agente de contraste que muestra un engrosamiento de las partes blandas retroauriculares izquierdas, una estenosis del conducto auditivo externo por caída de su pared posterosuperior y una opacidad completa de las cavidades aéreas del oído medio con lisis de la porción escamosa del temporal.*

Formas clínicas

FORMAS ANATÓMICAS

La exteriorización temporocigomática se presenta como una infiltración voluminosa, rápidamente fluctuante de la región temporocigomática y pretragal, que despega y desplaza el pabellón del oído hacia abajo. La otoscopia permite atribuir esta celulitis a una infección del oído. La infección puede difundirse hacia la articulación temporomandibular con un riesgo importante en el niño de evolución hacia la anquilosis.

Las exteriorizaciones cervicales [12, 17] resultan de la rotura de la cortical de la punta de la mastoides ya sea en su cara interna (mastoiditis de Bézold) o en su cara externa (seudo-Bézold). De ahí, el pus se difunde hacia los músculos de la nuca o hacia el eje yugulocarotídeo. Se traducen por un tortícolis y dolores submastoideos. A la palpación, hay un empastamiento doloroso de las inserciones superiores del esternocleidomastoideo con un relleno de la depresión retromandibular.

Los abscesos perifaríngeos secundarios a una osteítis petrosa sublaberíntica son excepcionales [11]. La colección purulenta está hacia dentro del músculo digástrico, en el espacio retroestiloideo o en la vaina de los grandes vasos. Su expresión es más faríngea que cervical y es difícil atribuirlos a su origen otítico, a menos que se piense en ello y se solicite una TC de los peñascos.

FORMAS SEGÚN LA EDAD

El diagnóstico de mastoiditis aguda es especialmente difícil en todos los niños pequeños. Esta dificultad se debe a la no especificidad de los síntomas en los pequeños de 4 a 6 meses y a la existencia de formas subagudas de otitis sin conse-

cuencia clínica [21]. Por otro lado, debido a la poca frecuencia de las mastoiditis, su semiología se ha vuelto un conocimiento teórico para los jóvenes médicos, lo que puede llevar a un retraso diagnóstico [2].

MASTOIDITIS SUBAGUDAS O LATENTES

Este diagnóstico debe ser evocado ante toda otitis que no evolucione favorablemente dentro de los plazos habituales, a pesar de una antibioticoterapia adaptada a los gérmenes aislados por paracentesis después de una ventana terapéutica, en particular cuando persisten los signos generales. Estos últimos son pobres, inconstantes y no específicos: estancamiento de la curva ponderal, persistencia de una discreta febrícula, existencia de alteraciones digestivas coleriformes [7, 19]. El examen otoscópico muestra un tímpano engrosado, a veces perforado, eventualmente de forma múltiple. Pueden observarse granulaciones mucosas en el conducto auditivo externo [39]. La indicación de mastoidectomía se basa en la asociación de estos signos locales y generales. El diagnóstico por imágenes (radiografías estándar, resonancia magnética [RM] y TC) no puede aportar un argumento decisivo.

Es por ello que algunos autores han propuesto los exámenes radio-isotópicos. Tovi et al [38] realizan escáner en ventana ósea marcada con tecnecio (Tc) 99. En efecto, este isótopo se concentra en zonas de osteogénesis. Al fijarse sobre los osteoblastos, revela los focos de osteólisis de bajo grado, no detectados en los cortes TC habituales. Este método es muy sensible pero no específico pues el trazador detecta la actividad metabólica secundaria a una infección, una fractura o incluso un tumor. Para mejorar la especificidad, se puede utilizar el galio (Ga) 67 que se fija sobre los leucocitos y las bacterias. La utilización acoplada de ambos trazadores transforma la presunción diagnóstica de mastoiditis subaguda en certeza. Epstein et al [9] han comparado en gammagrafía la eficacia de los leucocitos marcados con indio (In) 111 y la del Tc 99 y Ga 67, para el diagnóstico y el seguimiento de las infecciones de la cabeza y del cuello. El In 111 parece ser el isótopo más sensible y más específico. Estos autores proponen como algoritmo decisional empezar por una gammagrafía con Tc 99 de coste moderado seguida de una gammagrafía con In 111 en caso de positividad. La negatividad de estos exámenes después de tratamiento de la infección confirma la curación clínica.

La inadaptación del tratamiento antibiótico se pone en evidencia en estas mastoiditis subagudas [19, 21], ya sea por un espectro inadecuado, una duración de tratamiento insuficiente o un defecto en su cumplimiento.

MASTOIDITIS ENMASCARADAS

Las mastoiditis enmascaradas son aquellas en las que el tímpano permanece normal *(fig. 3)*. En estas formas particularmente engañosas el diagnóstico se hace ante la aparición de complicaciones, en particular intracraneales [5, 19, 34], de manifestación esencialmente neurológica (cefaleas, dolores) o general (febrícula prolongada inexplicada). El diagnóstico por imágenes cobra entonces todo su interés pues permite atribuir la localización endocraneal a su etiología mastoidea.

MASTOIDITIS SECUNDARIAS A OTRA AFECCIÓN DEL PEÑASCO

Episodios de reactivación de una otitis crónica

Los episodios de reactivación de una otitis crónica pueden provocar los mismos cuadros clínicos que una mastoiditis aguda simple. El diagnóstico se basa en la otoscopia y en los antecedentes de colesteatoma o de otitis crónica. En el estudio italiano de Magliulo et al [25], estas formas eran casi tan frecuentes como las mastoiditis agudas. Esta complicación sería más frecuente en caso de antecedente de timpanoplastia en técnica cerrada y en las mastoides fuertemente pneumatizadas. Un cuadro de mastoiditis aguda con tumefacción retroauricular puede revelar un colesteatoma congénito hasta entonces asintomático.

3 *TC en corte coronal de una mastoiditis enmascarada: la caja está clara, lo que explica el aspecto normal del tímpano.*

Histiocitosis y rabdomiosarcoma

La primera manifestación de una histiocitosis X o de un rabdomiosarcoma puede ser una tumefacción retroauricular de instauración súbita y acompañada de febrícula. El descubrimiento durante la exploración quirúrgica de granulaciones en la mastoides impone un examen anatomopatológico que permite hacer el diagnóstico.

FORMAS SEGÚN EL GERMEN

Tuberculosis y micobacterias atípicas

Las mastoiditis debidas a las micobacterias, tanto tuberculosas como atípicas, son habitualmente insidiosas [16, 29, 30, 37]. Se manifiestan clínicamente por una otorrea serosa, o purulenta en caso de sobreinfección, que evoluciona desde hace más de 1 año y que no responde a las curas de antibioticoterapia comunes. La fiebre está ausente. La región mastoidea está a veces tensa, pero moderadamente dolorosa. En la otoscopia, el conducto está muy frecuentemente obstruido por pólipos y el tímpano está engrosado con una perforación central. La asociación de una adenopatía parotídea con una fístula retroauricular es muy evocadora. La parálisis facial es un signo evocador del origen micobacteriano de una mastoiditis; es más frecuente en el niño que en el adulto y remite habitualmente con tratamiento medicamentoso. Las complicaciones intracraneales oftálmicas (por lesión del seno cavernoso) o hemorrágicas se desarrollan por lisis de la base del cráneo. Desde un punto de vista epidemiológico, la incidencia de la tuberculosis pulmonar y auricular ha aumentado en los centros urbanos desde 1980-1990 [16], paralelamente al incremento del número de seropositivos y de la pobreza. El papel protector del BCG no es seguro. Las micobacterias atípicas afectan igualmente a las personas inmunodeprimidas. La contaminación tiene lugar por vía oral o a través de una perforación timpánica. El diagnóstico se hace por examen bacteriológico del pus o preferentemente de tejido extraído en peroperatorio. El examen directo es raramente positivo. Los cultivos (que necesitan 4 a 6 semanas) son indispensables para hacer el diagnóstico y diferenciar una tuberculosis de una infección por micobacterias atípicas. Efectivamente, la histología no es específica y los tests cutáneos sólo tienen valor cuando son positivos. El antibiograma es indispensable para adaptar el tratamiento en razón de la resistencia frecuente de las micobacterias atípicas a los antituberculosos.

Anaerobios

La frecuencia de los anaerobios en las mastoiditis es apreciada de manera diferente según los autores: Brook [4] los encuen-

tra en el 96 % de los casos y Maharaj et al en el 80 % [26], mientras que otros los señalan ocasionalmente. El aislamiento de estos gérmenes no resulta fácil y debe ser solicitado específicamente al laboratorio de bacteriología. Las mastoiditis de anaerobios son más severas que las otras y justifican una antibioticoterapia durante más de 1 mes [8].

FORMAS COMPLICADAS

Las complicaciones pueden ser iniciales, en particular en las mastoiditis latentes.

Parálisis facial

La parálisis facial presente en el 0 al 4 % de los casos según las series puede tener una causa infecciosa local o deberse a una meningitis purulenta [6, 17]. Estas parálisis faciales son de instauración brutal y afectan tanto al facial inferior como al facial superior. A menudo, el nervio está al descubierto en la caja por dehiscencia del canal de Falopio u osteítis que han erosionado las paredes del canal a nivel de su segunda porción. El pronóstico es favorable después de mastoidectomía que permite la limpieza y la escisión de las celdas mastoideas. La descompresión quirúrgica del nervio es raramente necesaria.

Laberintitis

La lesión del laberinto en el transcurso de una mastoiditis es con frecuencia más inflamatoria que realmente infecciosa en razón de la osteítis. Se manifiesta por vértigos, hipoacusia, acufenos. Los niños pequeños no presentan estos signos funcionales, por ello resultan importantes los signos neurovegetativos (náuseas, vómitos, palidez, taquicardia, sudores) y el descubrimiento de un nistagmo horizontal y rotatorio (del lado afectado en caso de irritación, del lado sano en caso de destrucción). Haya o no curación del laberinto, los vértigos desaparecen pero el pronóstico auditivo es, en cambio, mucho más incierto [6, 17].

Complicaciones meningocerebrales

La incidencia de las complicaciones meningoencefálicas durante las mastoiditis agudas y subagudas es considerable, de alrededor del 10 %.

Se trata muy a menudo de un empiema extradural (8 % de las mastoiditis operadas). Es generalmente de pequeño tamaño y asintomático. Cuando es visible en el escáner, da una imagen hipodensa con aumento de contraste en contacto con el tegmen o la cortical cerebelosa. Es a veces un descubrimiento quirúrgico.

La segunda complicación, por orden decreciente de frecuencia, es la meningitis purulenta que se traduce por cefaleas intensas, postración, rigidez de la nuca, vómitos y síndrome infeccioso.

La punción lumbar confirma el diagnóstico de meningitis purulenta. La mastoidectomía se realiza después del control de la meningitis mediante antibióticos a fin de tratar el foco supurativo y evitar la recidiva.

La encefalitis presupurativa corresponde a un edema y una necrosis cerebral asociada o no a una trombosis venosa [6]. La localización temporal se manifiesta por cefaleas, fiebre elevada, eventualmente crisis convulsivas y signos neurológicos deficientes con alteraciones de la conciencia. La localización cerebelosa es engañosa debido a la pobreza de signos clínicos que son los de la hipertensión intracraneal. En el escáner, la lesión da una imagen homogénea hipodensa.

Los abscesos del cerebro (temporales o cerebelosos) son latentes y se descubren en la TC.

Tromboflebitis del seno lateral

La tromboflebitis del seno lateral es a menudo asintomática y descubierta en peroperatorio [40]. Debe evocarse ante cefaleas persistentes y rebeldes y en presencia de un dolor cervical en el borde anterior del esternocleidomastoideo en ausencia de adenopatías [13, 34]. Posteriormente aparece una hidrocefalia con edema papilar en el fondo de ojo. Las formas floridas desarrollan un cuadro de septicemia a partir de un trombo infectado en la luz del seno lateral.

La TC muestra una opacidad del seno venoso lateral en las radiografías sin inyección y una ausencia de opacificación venosa acompañada de una acentuación del contraste de la duramadre adyacente en las radiografías después de inyección *(fig. 4)*. Pueden asimismo observarse signos indirectos como un aumento del calibre de los vasos colaterales y contralaterales por modificación del flujo sanguíneo. La angiografía en tiempo venoso y la angio-RM son exámenes mucho más sensibles que el escáner [1, 8, 13]. El primer objetivo es el trombo intraluminal por defecto de flujo; se evalúa su extensión y se verifica la integridad del seno contralateral. Secundariamente muestra una hiperseñal en T1 y T2 en el seno venoso lateral trombosado así como una disminución o una ausencia de flujo. La RM tiene la ventaja de poder datar el trombo. El escáner y el ecodoppler transcraneal se utilizan luego como exámenes de control [40]. La morbilidad de la tromboflebitis del seno lateral es importante. La mortalidad es casi nula en Francia, pero es aún del 10 % en África [40].

Diagnóstico diferencial

OTITIS EXTERNA

El despegamiento del pabellón con eritema mastoideo puede aparecer en la otitis externa, pero hay un dolor muy característico a la tracción del pabellón del oído y a la presión del trago así como un edema del conducto auditivo externo [20]. En la forma necrotizante, que es excepcional en el niño, a menos que se trate de niños inmunodeprimidos, la alteración del estado general es tardía.

ADENOPATÍA RETROAURICULAR

En caso de adenitis o de adenoflemón retroauricular, el pabellón del oído puede ser despegado, pero hay una acentuación del surco retroauricular (signo de Jacques) y no un borramiento como en las mastoiditis agudas.

OTITIS CRÓNICA

Es siempre muy difícil hacer la diferencia entre una OMA crónica y una mastoiditis subaguda. Esta distinción es tal vez simplemente nosológica.

Tratamiento

MÉTODOS

Tratamiento medicamentoso

El tratamiento de la mastoiditis aguda comprende, además de los antálgicos y el tratamiento sintomático de la fiebre, un tratamiento antibiótico parenteral. La antibioticoterapia (bi o triterapia) es de amplio espectro y orientada por el resultado de los exámenes bacteriológicos: muestra de una otorrea o muestra del derrame retrotimpánico por paracentesis, muestra de un eventual absceso subperióstico, muestras peroperatorias. Si el niño estaba anteriormente bajo antibióticos y si su estado local y general lo permite, es a menudo útil repetir las

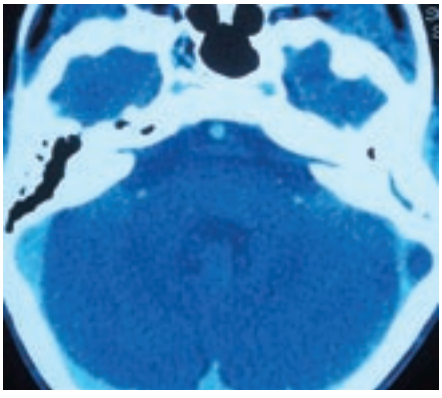

4 *Tromboflebitis del seno lateral: en la TC con inyección de agente de contraste (mismo paciente que en la figura 3), no existe aumento de contraste del seno lateral a la izquierda.*

tomas de muestras después de una ventana terapéutica de 48 horas, pues las primeras muestras pueden ser estériles. En espera de los resultados de las muestras, teniendo en cuenta la bacteriología de las mastoiditis agudas y en la ausencia de alergia conocida a estos antibióticos, es habitual prescribir una doble antibioticoterapia dirigida contra el pneumococo y el estafilococo como es la asociación de cefotaxima (200 mg/kg/j en tres inyecciones intravenosas lentas) o ceftriaxona (50 a 100 mg/kg/j en intravenosa lenta) y fosfomicina (100 a 150 mg/kg/j en tres o cuatro perfusiones). En caso de presunción de infección de bacilos gramnegativos (niño de 4 a 8 meses, antecedentes de antibioticoterapia prolongada, complicaciones intracraneales inaugurales), se agrega un aminoglucósido como la netilmicina (7,5 mg/kg/j en tres inyecciones intravenosas lentas) [6]. Por otro lado, si la anamnesis orienta hacia la responsabilidad de anaerobios, resulta necesario prescribir un imidazol tipo metronidazol.

En las formas de evolución favorable, el tratamiento se continúa durante 5 días y se reemplaza por un antibiótico adaptado al o los gérmenes reencontrados en las muestras. En caso de cultivos estériles, se administra una asociación de amoxicilina y ácido clavulánico. La duración total de la antibioticoterapia es de 12 días mínimo, 5 semanas o más en caso de anaerobios. En caso de tuberculosis, la búsqueda de otras localizaciones y el examen del entorno son sistemáticos. En ausencia de complicaciones, el tratamiento de la mastoiditis tuberculosa es puramente medicamentoso con cuatro antituberculosos durante 2 meses y dos antituberculosos durante 7 meses. Las micobacterias atípicas son de tratamiento difícil. Ter Konda et al [37] proponen una triterapia con dos antituberculosos (rifampicina y etambutol) y una fluoroquinolona (ciprofloxacino) o un nuevo macrólido (claritromicina) durante 1 año.

Tratamiento quirúrgico

Se trata de una mastoidectomía supra y retromeática. Su objetivo es la supresión de los focos infecciosos, la exéresis de los tejidos inflamatorios o necróticos. La operación se efectúa bajo anestesia general con intubación. La incisión cutánea es retroauricular. En el recién nacido, debido a la ausencia de punta, la incisión es supra y retroauricular. A menudo se asocia la colocación de un dren transtimpánico [39].

INDICACIONES

El tratamiento depende del cuadro clínico.

En caso de mastoiditis aguda exteriorizada con abscesos subperiósticos, la mastoidectomía es necesaria tanto para drenar los abscesos como para efectuar la exéresis de los focos de osteítis rebeldes a una antibioticoterapia, incluso masiva y bien realizada [39]. Los abscesos extradurales eventuales son drenados por la misma vía. En caso de tromboflebitis del seno lateral con hipertensión intracraneal, el método quirúrgico es precedido de punciones lumbares iterativas y de un tratamiento antiedematoso con acetazolamida [6, 34]. Si la punción del seno con aguja trae sangre, no se realizará ninguna intervención complementaria, se trate de una tromboflebitis sintomática o de descubrimiento quirúrgico. En caso de trombosis confirmada, el seno lateral debe ser ampliamente descubierto y tamponado en sus dos extremos e incidido con el fin de permitir la evacuación del pus y la evacuación parcial o total del trombo [6]. Una herida hemorrágica del seno puede ser cerrada con surgicel. La ligadura de la vena yugular interna generalmente no se propone [13]. El tratamiento anticoagulante es discutido, pues hace correr el riesgo de embolia séptica, de hemorragia, e incluso de coagulación intravascular diseminada. En el niño la regla es la prudencia. La corticoterapia tampoco es unánime.

En caso de periostitis o de mastoiditis subaguda, resulta necesario comenzar por la paracentesis y el tratamiento médico. Éste basta en un cuarto de los casos aproximadamente; en otros casos, resulta necesario completar el tratamiento con una mastoidectomía [3, 6, 39].

En caso de complicación endocraneal, la intervención otológica se efectúa al mismo tiempo que el acto neuroquirúrgico o de manera diferida, con el objeto de evitar un compromiso temporal [6, 24].

Salvo complicación, el tratamiento de las mastoiditis tuberculosas es exclusivamente médico [16]. El tratamiento quirúrgico de las mastoiditis micobacterianas atípicas sólo es considerado en caso de fracaso del tratamiento médico.

Conclusión

Las mastoiditis son afecciones raras. La manifestación clínica clásica es el despegamiento del pabellón del oído. El pronóstico es excelente bajo tratamiento médico, eventualmente completado por una mastoidectomía en caso de fracaso de aquel o de complicaciones, por ejemplo abscesos. Las formas subagudas son de tratamiento más difícil. Las formas enmascaradas son especialmente engañosas puesto que el tímpano es normal.

Cualquier referencia a este artículo debe incluir la mención del artículo original: François M et Cougniot S. Mastoidites du nourrisson et de l'enfant. Encycl Méd Chir (Editions Scientifiques et Médicales Elsevier SAS, Paris, tous droits réservés), Oto-rhino-laryngologie, 20-090-A-10, 1998, 6 p.

Bibliografía

[1] Bader-Meunier B, Pinto G, Tardieu M, Pariente D, Bobin S, Dommergues JP. Mastoiditis, meningitis and venous sinus thrombosis caused by *Fusobacterium necrophorum. Eur J Pediatr* 1994 ; 153 : 339-341

[2] Bernard P. Réapparition de la mastoïdite aiguë de l'enfant. *Rev Soc Fr ORL* 1996 ; 38 : 53-56

[3] Bluestone CD. Mastoiditis. In : Bluestone D, Stool SE eds. *Pediatric Otorhinolaryngology.* Philadelphia : WB Saunders, 1983 : 546-552

[4] Brook I. Aerobic and anaerobic bacteriology of chronic mastoiditis in children. *Am J Dis Child* 1981 ; 135 : 478-479

[5] Cougniot S, Narcy P. Douleur du cuir chevelu. *Lettre ORL* 1995 ; 197 : 25-26

[6] Cudennec Y, Poncet JL, Verdalle P, Buffe P. Complications loco-régionales des otites. *Encycl Med Chir* (Elsevier, Paris), Oto-rhino-laryngologie, 20-135-A-10, 1995 : 1-12

[7] De Sousa JS, Da Silva A, Da, Costa V. Intractable diarrhoea of infancy and latent otomastoiditis. *Arch Dis Child* 1980 ; 55 : 937-940

[8] Ducroz V, Le Pajolec C, Harboun E, Bobin S. Mastoïdites aiguës à germes anaérobies. Revue de la littérature à propos d'un cas. *Ann Otolaryngol Chir Cervicofac* 1993 ; 110 : 55-59

[9] Epstein JS, Ganz WI, Lizak M, Grobman L, Goodwin WJ, Dewanjee MK. Indium 111 labeled leukocyte scintigraphy in evaluating head and neck infections. *Ann Otol Rhinol Laryngol* 1992 ; 101 : 961-968

[10] Faye-Lund H. Acute and latent mastoiditis. *J Laryngol Otol* 1989 ; 103 : 1158-1160

[11] Figueras G, Garcia O, Vall O, Massaguer X, Salvado M. Otogenic *Fusobacterium necrophorum* meningitis in children. *Pediatr Infect Dis J* 1995 ; 14 : 627-628

[12] Gaffney RJ, O'Dwyer TP, Maguire AJ. Bezold's abscess. *J Laryngol Otol* 1991 ; 105 : 765-766

[13] Garcia RD, Baker AS, Cunningham MJ, Weber AL. Lateral sinus thrombosis associated with otitis media and mastoiditis in children. *Pediatr Infect Dis J* 1995 ; 14 : 617-623

[14] Gehanno P, Boucot I, Simonet M, Bingen E, Lambert Zechovsky N, Berche P. Épidémiologie bactérienne de l'otite aiguë chez l'enfant, en région parisienne, de 1987 à 1991, à propos de 1 232 cas. *Lettre Infectiol* 1991 ; 13 : 408-414

[15] Gliklich RE, Eavey RD, Iannuzzi RA, Camacho AE. A contemporary analysis of acute mastoiditis. *Arch Otolaryngol Head Neck Surg* 1996 ; 122 : 135-139

[16] Greenfield BJ, Selesnick SH, Fisher L, Ward RF, Kimmelman CP, Harrison WG. Aural tuberculosis. *Am J Otol* 1995 ; 16 : 175-182

[17] Haddad J. Treatment of acute otitis media and its complications. *Otolaryngol Clin North Am* 1994 ; 27 : 431-441

[18] Hawkins DB, Dru DD, House JW, Clark RW. Acute mastoiditis in children : a review of 54 cases. *Laryngoscope* 1983 ; 93 : 568-572

[19] Holt RG, Gates GA. Masked mastoiditis. *Laryngoscope* 1983 ; 93 : 1034-1037

[20] Hopkin RJ. Otitis externa posing as mastoiditis. *Arch Pediatr Adolesc Med* 1994 ; 148 : 1346-1349

[21] Hoppe JE, Köster S, Bootz F, Niethammer D. Acute mastoiditis. Relevant once again. *Infection* 1994 ; 22 : 178-182

[22] Imrei L, Sotonyi P. Manifest mastoiditis in children : a current critical review. *Int J Pediatr Otorhinolaryngol* 1983 ; 5 : 189-194

[23] Kangsanarak J, Fooanant S, Ruckphaopunt K, Navacharoen N, Teotrakul S. Extracranial and intracranial complications of suppurative otitis media. Report of 102 cases. *J Laryngol Otol* 1993 ; 107 : 999-1004

[24] Luntz M, Keren G, Nusem S, Kronenberg J. Acute mastoiditis revisited. *Ear Nose Throat J* 1994 ; 73 : 648-654

[25] Magliulo G, Vingolo GM, Petti R, Ronzoni R, Cristofari P. Acute mastoïditis in pediatric age. *Int J Pediatr Otorhinolaryngol* 1995 ; 31 : 147-151

[26] Maharaj D, Jadwat A, Fernandes CM, Williams B. Bacteriology in acute mastoiditis. *Arch Otolaryngol Head Neck Surg* 1987 ; 113 : 514-515

[27] Marcinak JF, Maloney KL. *Branhamella catarrhalis* and *Streptococcus pneumoniae* type 9 causing recurrent coalescent mastoiditis. *Pediatr Infect Dis J* 1987 ; 6 : 1068-1070

[28] Mathews TJ, Oliver SP. Bacteriology of mastoiditis. A five-year experience at Groote Shuur Hospital. *J Laryngol Otol* 1988 ; 102 : 397-398

[29] Moerman M, Dierick J, Mestdagh J, Boedts D, Van Cauwenberge P. Mastoiditis caused by atypical Mycobacteria. *Int J Pediatr Otorhinolaryngol* 1993 ; 28 : 69-76

[30] Nylén O, Alestig K, Fasth A, Gustavii N, Olofsson J, Renvall U et al. Infections of the ear with non tuberculous mycobacteria in three children. *Pediatr Infect Dis J* 1994 ; 13 : 653-656

[31] Prellner K, Rydell R. Acute mastoiditis. Influence of antibiotic treatment on the bacterial spectrum. *Acta Otolaryngol* 1986 ; 102 : 52-56

[32] Richier MA, Choulot JJ, Pétriat B, Pradoura JP, Barthelmé A, Saint-Martin J et al. Mastoïdite aiguë de l'enfant : existe-t-il une recrudescence actuelle ? *Arch Pediatr* 1994 ; 1 : 959-960

[33] Rosen A, Ophir D, Marshak G. Acute mastoiditis : a review of 69 cases. *Ann Otol Rhinol Laryngol* 1986 ; 95 : 222-224

[34] Scully RE, Mark EJ, Mc Nelly WF, Mc Nelly BU. Case records of the Massachusetts General Hospital. *N Engl J Med* 1988 ; 319 : 1322-1328

[35] Smith S, Anders B. Tuberculosis mastoiditis caused by *Mycobacterium bovis. Pediatr Infect Dis J* 1994 ; 13 : 538-539

[36] Tarabichi M, Schloss M. Actinomycosis otomastoiditis. *Arch Otolaryngol Head Neck Surg* 1993 ; 119 : 561-562

[37] Ter Konda RP, Levine SC, Duvall AJ, Giebink GS. Atypical mycobacterial otomastoiditis. *Laryngoscope* 1995 ; 105 : 1275-1278

[38] Tovi F, Gatot A. Imaging case study of the month : Bone Scan diagnosis of masked mastoiditis. *Ann Otol Rhinol Laryngol* 1992 ; 101 : 707-709

[39] Triglia JM, Elbaum JM. Les mastoïdites aiguës de l'enfant. La mastoïdectomie doit être systématique en cas d'échec du traitement médical. *Rev Prat - Med Gen (168) :* 1992 ; 6 : 437-440

[40] Yehouessi B, Ployet MJ, Bayart V, Robier A, Tanguy JC, Borderon JC. Thrombophlébite du sinus latéral. Diagnostic et traitement. À propos d'un cas. *J Fr ORL* 1995 ; 44 : 274-280